

## Стоматологія

УДК: 616.314.17-018.44-002-06:616.44-006.5]-036.1-07-08-053.2

**КЛІНІЧНА ОЦІНКА КОМПЛЕКСУ ЛІКУВАННЯ  
ГОСТРОГО ОДОНТОГЕННОГО ПЕРІОСТИТУ В ДІТЕЙ  
НА ТЛІ ДИФУЗНОГО НЕТОКСИЧНОГО ЗОБУ****Вітковський О.О.***Буковинський державний медичний університет, Чернівці, Україна*

Вивчено клінічні особливості гострого одонтогенного періоститу на тлі патології щитоподібної залози в дітей з метою підвищення ефективності лікування. Обстежено 38 дітей, сформовано дві групи спостереження. Дітям обох груп проводили загальноприйняте лікування. Дітям основної групи додатково призначали засоби «Імупрет» і «Кальцемін адванс» задля нормалізації основних захисних показників ротової рідини. Статистично оцінили ступінь вірогідності одержаних результатів. Результати клінічного спостереження за дітьми свідчать про відсутність болю на 7-му добу спостереження в дітей як основної, так і групи порівняння, що вказує на виражений протизапальний та знеболювальний ефекти препаратів у лікувальних комплексах. На 7-му добу лікування виражену гіперемію в дітей груп спостереження не діагностували, однак пацієнтів із помірною гіперемією слизової оболонки ротової порожнини в основній групі було у 2,22 разу менше, ніж у групі порівняння (5,0 % проти 11,11 % відповідно). Незначний набряк та ексудацію на 7-му добу спостереження виявили лише у дітей групи порівняння. Гігієна ротової порожнини на момент завершення лікування в усіх дітей була в межах задовільних значень. Проаналізовано пародонтальний індекс РМА. У третини обстежених обох груп спостереження встановлено катаральний гінгівіт. Отже, отримані результати клінічних показників стану ротової порожнини дітей указують на ефективність запропонованого нами методу лікування гострих гнійних періоститів у дітей, що підтверджується стабілізацією мікросудинної циркуляції, а саме зменшенням явищ набряку та ексудації. Завдяки місцевій імунокоригувальній дії також поліпшується загоєння ран та попереджуються післяопераційні ускладнення.

**Ключові слова:** *гострий одонтогенний періостит, діти, захворювання щитоподібної залози, імупрет, кальцемін адванс.*



**Цитуйте українською:** Вітковський ОО. Клінічна оцінка комплексу лікування гострого одонтогенного періоститу в дітей на тлі дифузного нетоксичного зобу. Медицина сьогодні і завтра. 2022;91(1):58-64. <https://doi.org/10.35339/msz.2022.91.1.vit>

**Cite in English:** Vitkovskiy OO. Clinical evaluation of the treatment complex of acute odontogenic periostitis in children on the base of diffused non-toxic goiter. Medicine Today and Tomorrow. 2022;91(1):58-64. <https://doi.org/10.35339/msz.2022.91.1.vit> [in Ukrainian].

**Вступ**

Запальні захворювання в щелепно-лицевій ділянці в дітей посідають

провідне місце в роботі поліклінічного лікаря [1–3]. Однак їхня діагностика недосконала. Це пояснюється багатьма

обставинами: об'єктивними труднощами обстеження дітей, особливо раннього віку, невірним методологічним підходом та атипічним перебігом захворювання, що точніше трактувати сьогодні як патоморфоз запальних процесів.

Проаналізовані статистичні матеріали різних клінік свідчать про те, що діагностика одонтогенних запальних процесів у дітей, які становлять у стаціонарах від 60 до 80 % хворих, неповноцінна. Адже від 20 до 50 % хворих направляють у стаціонар із неправильним діагнозом [4–6]. Приблизно в половини з них не вилучені тимчасові або постійні зуби – джерела інфекції. Госпіталізація запізнюється. Усе це значно погіршує результати лікування і спричинює перехід однієї форми запалення в іншу. Окрім того, запальні процеси в дітей часто виникають на обтяженому преморбідному тлі.

Сьогодні проблема патології щитоподібної залози, її впливу на стан здоров'я та інтелектуальний розвиток населення, насамперед дитячого, є надзвичайно актуальною [7]. Ряд регіонів України, зокрема Буковина, за критеріями ВООЗ оцінюються як території з легким та помірним ступенем йодного дефіциту, що є причиною розвитку так званих йоддефіцитних захворювань. Провідним з них є тиреопатологія [7]. Це захворювання призводить до багатьох системних змін, що зумовлює необхідність додавати до загальноприйнятих методів лікування корекцію метаболічних порушень як на загальному, так і на місцевому рівнях.

**Метою дослідження** було вивчення клінічних особливостей гострого одонтогенного періоститу на тлі патології щитоподібної залози для підвищення ефективності лікування дітей.

#### **Матеріал і методи**

Обстеження 38 дітей проводили в ОКНП «Чернівецька обласна дитяча клінічна лікарня» та в ОКНП «Черні-

вецька обласна клінічна лікарня». Сформовано дві групи: основну (20 дітей) та порівняння (18 дітей). Дітям обох груп проводили лікування згідно з наказом МОЗ України від 27.08.04 № 426 «Про затвердження Протоколів надання медичної допомоги дітям за спеціальною „дитяча хірургічна стоматологія”». Дітям основної групи додатково до загальноприйнятих заходів призначали засоби «Імупрет» і «Кальцемін адванс» задля нормалізації основних захисних показників ротової рідини.

Статистично оцінили ступінь вірогідності одержаних результатів у випадку нормальності розподілу обох вибірок за критерієм Ст'юдента–Фішера, у інших випадках – за критерієм U-Уїлксона для незалежних вибірок і за критерієм T-Уїлксона для залежних вибірок за допомогою програми STATISTICA 6.1.

#### **Результати дослідження**

Моніторинг клінічного стану пацієнтів здійснювали за такими критеріями: скарги, загальний стан дитини, ступінь гіперемії, набряк, ексудація та вираженість больового синдрому. Динаміку скарг дітей у процесі лікування наведено в *табл. 1*.

Основною скаргою, що вказує на динаміку місцевої запальної реакції та характер перебігу ранового процесу, є біль. На 1-шу–3-тю доби після хірургічного втручання 10,0 % дітей основної групи визначали виражений біль проти 16,67 % обстежених групи порівняння; помірний – відповідно 10,0 та 11,11 %; слабкий – 15,0 та 22,22 % осіб. Привертає увагу той факт, що цієї скарги не було на 7-му добу спостереження в дітей як основної групи, так і групи порівняння, що вказує на виражений протизапальний і знеболювальний ефекти препаратів у лікувальних комплексах.

Під час огляду дітей груп спостереження на 1-шу та 3-тю доби лікування виражену гіперемію слизової оболонки було виявлено у 15,0 % пацієнтів основ-

Таблиця 1. Основні клінічні симптоми в дітей груп спостереження

Скарга	Термін лікування, доба	Основна група		Група порівняння	
		абс.	%	абс.	%
Порушення загального стану	1-ша	7	23,33	9	23,68
	3-тя	1	3,33	3	7,89
	7-ма	0	0,00	0	0,00
Біль	1-ша	9	30,00	9	23,68
	3-тя	4	13,33	5	13,16
	7-ма	0	0,00	0	0,00
Припухлість	1-ша	10	33,33	15	39,47
	3-тя	3	10,00	8	21,05
	7-ма	0	0,00	2	5,26
Обмежене відкривання рота	1-ша	7	23,33	10	26,32
	3-тя	3	10,00	6	15,79
	7-ма	0	0,00	1	2,63

ної групи, що було в 1,85 разу менше, ніж у дітей групи порівняння – 27,78 %. При цьому у 20,0 % обстежених основної групи та у 27,78 % осіб групи порівняння виявляли помірну гіперемію слизової.

На 7-му добу лікування виражену гіперемію в дітей груп спостереження не діагностували. Пацієнтів із помірною гіперемією слизової оболонки ротової порожнини в основній групі було у 2,22 разу менше, ніж у групі порівняння (5,0 % проти 11,11 % відповідно). Виявлена тенденція до зниження цієї клінічної ознаки свідчить про ангіопротекторні властивості використаних лікувальних препаратів.

Результати клінічного спостереження за дітьми свідчать про те, що протягом 1–3-ї діб після проведення оперативних втручань виражений набряк було визначено у 15,0 % обстежених основної групи та у 44,44 % дітей групи порівняння. Незначний набряк післяопераційної ділянки об'єктивізувався у 35,00 % осіб основної групи та у 38,89 % осіб групи порівняння. На 7-му добу спостереження діагностували незначний набряк лише в дітей групи порівняння (11,11 %), що проілюстровано на *рис. 1, 2*.

Одним із важливих клінічних критеріїв, що характеризує запальний процес, зокрема на тлі тиреоїдної дисфункції, є, окрім набряку м'яких тканин щелепно-лицевої ділянки, показники ексудації, що в комплексі створюють уявлення про характер перебігу запального процесу. У динаміці спостережень виявлено істотну різницю між цими показниками у групах. Так, на 1-шу–3-тю доби післяопераційного періоду ексудація продовжувалась у 50,0 % дітей основної групи проти 83,33 % групи порівняння. На 7-му добу спостереження вона була відсутня у всіх дітей, яким застосовували запропонований нами комплекс препаратів, та залишалася в 11,11 % випадків за використання загальноприйнятих медикаментозних засобів. Отже, результати спостереження дають підстави дійти висновку, що в дітей основної групи відбувається стабілізація мікросудинної циркуляції, що зменшує явища набряку та ексудації, наявна місцева імунокоригувальна дія, що в цілому поліпшує загоєння ран та попереджує післяопераційні ускладнення.

Гігієна ротової порожнини на момент завершення лікування в усіх дітей була в межах задовільних значень,

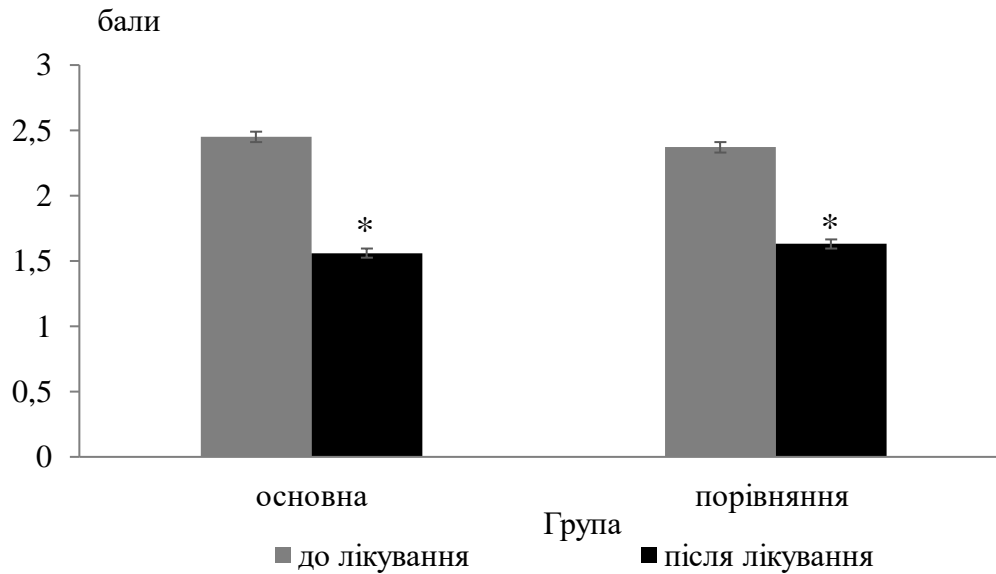


Рис. 1. Рівень гігієни ротової порожнини дітей груп спостереження в динаміці лікування

Примітка. \* – різниця між показниками у групах спостереження до та після лікування вірогідна ( $p < 0,05$ ).

а в 50,0 % обстежених основної групи та у 44,44 % – групи порівняння оцінювалась як добра (рис. 1).

Динаміку загального стану дітей наведено в табл. 2.

Проаналізувавши показник папілярно-маргінально-альвеолярного індексу

(РМА), ми з’ясували, що катаральний гінгівіт мав місце у 29,05 % дітей групи порівняння. Це свідчить про порушення в структурі та функції тканин пародонта в обстежених. Окрім цього в дітей основної групи ознаки ураження ясен спостерігались у 32,11 % (рис. 2).

Таблиця 2. Основні клінічні симптоми в дітей груп спостереження

Загальний стан	Термін лікування, доба	Основна група		Група порівняння	
		абс.	%	абс.	%
Нормальний	1-ша	2	6,67	2	5,26
	3-тя	12	40,00	10	26,32
	7-ма	20	66,67	18	47,37
Легкий	1-ша	13	43,33	10	26,32
	3-тя	8	26,67	8	21,05
	7-ма	0	0,00	0	0,00
Середній	1-ша	5	16,67	4	10,53
	3-тя	0	0,00	0	0,00
	7-ма	0	0,00	0	0,00
Тяжкий	1-ша	0	0,00	0	0,00
	3-тя	0	0,00	0	0,00
	7-ма	0	0,00	0	0,00

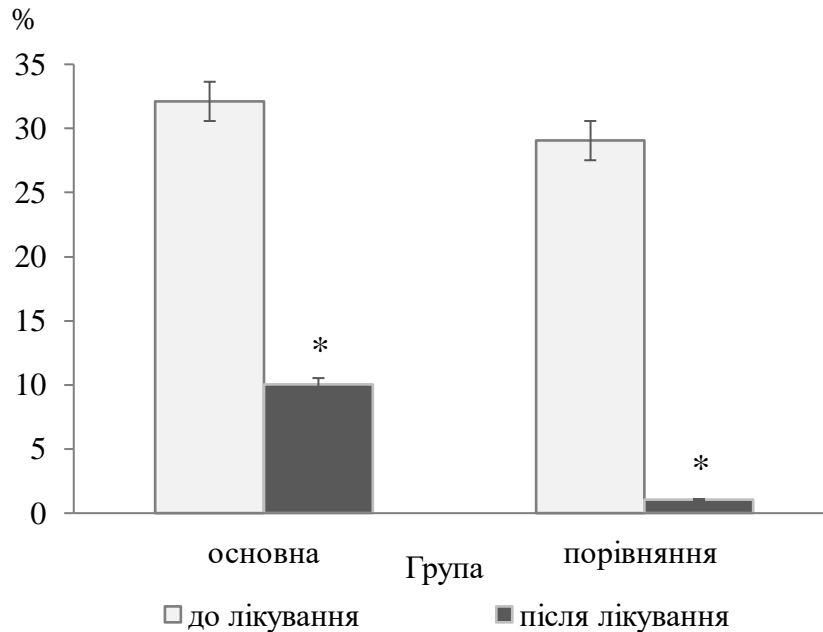


Рис. 2. Частота ураження тканин пародонта в дітей груп спостереження в динаміці лікування

Примітка. \* – різниця між показниками у групах спостереження до та після лікування вірогідна ( $p < 0,05$ ).

### Висновок

Удосконалено спосіб лікування гострих одонтогенних періоститів у дітей на тлі тиреопатології, який передбачає патогенетичний вплив на запальний процес у тканинах пародонта шляхом застосування кальційвмісного та імуно-

коригувального препаратів. Розроблений спосіб характеризується високою клінічною ефективністю, що підтверджується стабілізацією мікросудинної циркуляції, поліпшенням загоєння ран та попередженням післяопераційних ускладнень.

### Література

1. Харьков ЛВ, Яковенко ЛМ, Чехова ІЛ. Хірургічна стоматологія та щелепно-лицева хірургія дитячого віку. Харьков ЛВ, редактор. Київ: Медицина; 2015. 496 с.
2. Ткаченко ПІ, Білоконь СО, Гуржій ОВ та ін. Дитяча хірургічна стоматологія. Амбулаторний прийом: [навчальний посібник для студентів стоматологічного факультету вищих медичних закладів IV рівня акредитації та лікарів-інтернів]. Полтава: АСМІ; 2011. 102 с.
3. Ткаченко ПІ, Колісник ІА, Панькевич АІ. Запальні процеси щелепно-лищевої ділянки в амбулаторній хірургії. Полтава; 2017. 103 с.
4. Доброскок ВО. Реакція складових цитокінового профілю ротової рідини на дезінтоксикаційну терапію у дітей з гострим одонтогенним остеомієлітом тіла нижньої щелепи. Світ медицини та біології. 2017;(1(59)):51–4. Доступно на: <https://womab.com.ua/ua/smb-2017-01/6429>

5. Ткаченко ПІ, Білоконь СО, Митченко МП, Гуржій ОВ. Запальні процеси щелепно-лицевої ділянки у дітей. Полтава–Чернівці: БДМУ; 2014. 192 с.

6. Ткаченко ПІ, Гуржій ОВ, Доброскок ВО. Клініко-рентгенологічна характеристика гострого остеомієліту нижньої щелепи у дітей та його наслідки. Актуальні проблеми сучасної медицини: Вісник української медичної стоматологічної академії. 2012;12(1–2(37–38)):67–71. Доступно на: <https://is.gd/FXdQBd>

7. Боцюрко ВІ, Скрипник НВ, Тимків ІВ. Проблема йодного дефіциту та його подолання на Прикарпатті. Проблеми ендокринної патології. 2006;3:84–7.

*Vitkovskiy O.O.*

### **CLINICAL EVALUATION OF THE TREATMENT COMPLEX OF ACUTE ODONTOGENIC PERIOSTITIS IN CHILDREN ON THE BASE OF DIFFUSED NON-TOXIC GOITER**

Inflammatory diseases in the maxillo-facial region in children occupy a leading place in the work of a polyclinic doctor. At the same time, their diagnosis is imperfect and they often occur on a premorbid background. The clinical features of acute odontogenic periostitis against the background of thyroid pathology in children were studied to improve the effectiveness of treatment. We examined 38 children, formed two groups of observations. Children of both groups were given generally accepted treatment. Children of the main group were additionally prescribed means "Imupret" and "Calcemin advance" to normalize the main protective indicators of oral fluid. Statistically assessed the degree of probability of the obtained results. The results of clinical observation of children showed the absence of pain on the 7th day of observation in both the children of the main group and the comparison group, indicating the pronounced anti-inflammatory and analgesic effects of drugs in complexes treatment. On the 7th day of treatment, clear hyperemia was not diagnosed in children of the follow-up groups, but patients with moderate oral mucosa hyperemia in the main group were in 2.22 times less than in the comparison ones (5.0% vs 11.11%, respectively). Minor swelling and exudation on the 7th day of observation were found only in children of the comparison group. Oral hygiene at the time of completion of treatment in all children was within satisfactory values. Analysis of the periodontal index of PMA showed the presence of catarrhal gingivitis in a third of children of both observation groups. Thus, the obtained results of clinical indicators of the state of the oral cavity of children indicate the effectiveness of our proposed method of treatment of acute purulent periostitis in children, which is confirmed by the stabilization of microvascular circulation, namely a decrease in the phenomena of edema and exudation. Due to local immunocorrective action, wound healing conditions are also improved and postoperative complications are prevented.

**Keywords:** acute odontogenic periostitis, children, thyroid disease, Imupret, Calcemin advance.

*Витковский А.А.*

### **КЛИНИЧЕСКАЯ ОЦЕНКА КОМПЛЕКСА ЛЕЧЕНИЯ ОСТРОГО ОДОНТОГЕННОГО ПЕРИОСТИТА У ДЕТЕЙ НА ФОНЕ ДИФФУЗНОГО НЕТОКСИЧНОГО ЗОБА**

Изучены клинические особенности острого одонтогенного периостита на фоне патологии щитовидной железы у детей в целях повышения эффективности лечения. Обследованы 38 детей, сформированы две группы наблюдений. Детям обеих групп было назначено общепринятое лечение. Детям основной группы дополнительно назначали средства «Имупрет» и «Кальцецин адванс» для нормализации основных защитных

показателей ротовой жидкости. Результаты клинического наблюдения за детьми свидетельствуют об отсутствии болевых ощущений на 7-й день наблюдения у детей как основной группы, так и у группы сравнения, что указывает на выраженное противовоспалительное и обезболивающее действие препаратов в лечебных комплексах, однако пациентов с умеренной гиперемией слизистой оболочки полости рта в основной группе было в 2,22 раза меньше, чем в группе сравнения (5,0 % против 11,11 % соответственно). Значительный отёк и экссудация за 7 дней наблюдения были обнаружены только у детей группы сравнения. Гигиена полости рта на момент завершения лечения у всех детей находилась в пределах удовлетворительных значений. Проанализирован пародонтальный индекс РМА. У трети обследованных обеих групп наблюдения установлен катаральный гингивит. Следовательно, результаты клинических показателей состояния ротовой полости детей свидетельствуют об эффективности метода лечения острого гнойного периостита, что подтверждается стабилизацией микрососудистого кровообращения, а именно уменьшением отёков и экссудации. Благодаря местному иммунокорректирующему действию улучшается заживления ран и предотвращаются послеоперационные осложнения.

**Ключевые слова:** острый одонтогенный периостит, дети, заболевания щитовидной железы, имупрет, кальцемин аванс.

*Надійшла до редакції 16.02.2022*

#### **Відомості про автора**

*Вітковський Олександр Олександрович* – асистент кафедри стоматології дитячого віку Буковинського державного медичного університету.

Адреса: Україна, 58002, м. Чернівці, пл. Театральна, 2, кафедра стоматології дитячого віку БДМУ.

E-mail: [vitkovskyj\\_oleksandr@bsmu.edu.ua](mailto:vitkovskyj_oleksandr@bsmu.edu.ua)

ORCID: 0000-0001-7583-2619.