

УДК [616.24-036.12-007.271+616.12-008.331.1]-057:616.127-078:57083.3

І.Ф. Костюк, А.Я. Меленевич

Харківський національний медичний університет

РОЛЬ ІНТЕРЛЕЙКІНУ-18 ТА ІНТЕРЛЕЙКІНУ-10 У ФОРМУВАННІ СТРУКТУРНО-ФУНКЦІОНАЛЬНИХ ЗМІН МІОКАРДА ПРИ ХРОНІЧНОМУ ОБСТРУКТИВНОМУ ЗАХВОРЮВАННІ ЛЕГЕНЬ У ПОЄДНАННІ З ГІПЕРТОНІЧНОЮ ХВОРОБОЮ

Хронічне обструктивне захворювання легень (ХОЗЛ) часто поєднується з гіпертонічною хворобою (ГХ) і спричинює підтримання персистуючого системного запалення. Проаналізовано рівні інтерлейкіну-18 (ІЛ-18) та інтерлейкіну-10 (ІЛ-10) у системному кровотоці хворих на ХОЗЛ у поєднанні з ГХ. Виявлено їхнє вірогідне підвищення відносно таких у практично здорових і пацієнтів з ізольованим ХОЗЛ. Встановлено достовірні кореляційні зв'язки між надмірним вмістом досліджуваних цитокінів і показниками гемодинаміки, що може свідчити про роль ІЛ-18 і ІЛ-10 у генезі структурно-функціональних змін міокарда.

Ключові слова: *хронічне обструктивне захворювання легень, гіпертонічна хвороба, системне запалення, інтерлейкін-18, інтерлейкін-10, ехокардіографія.*

Вступ

Хронічне обструктивне захворювання легень (ХОЗЛ) – мультидисциплінарна проблема, в основі якої важливе місце посідає системне запалення. До 90 % пацієнтів із ХОЗЛ можуть мати принаймні одну супутню патологію [1]. Найбільш часто при ХОЗЛ страждає серцево-судинна система. Більш ніж 50 % хворих на ХОЗЛ мають артеріальну гіпертензію [2].

Запалення при ХОЗЛ підтримується багато років, що стає причиною пригнічення адаптаційних реакцій організму і тривалої активації імунної системи з дисбалансом у синтезі імунокомпетентними клітинами факторів міжклітинної кооперації (цитокінів).

На початку ХХІ століття було відкрито дивовижний феномен, так звані інфламасоми. Вони беруть безпосередню участь у регуляції функціональної активності ефektorних клітин у вогнищі запалення. Завдяки цьому відкриттю суттєвих змін зазнали уявлення не тільки про механізм формування запалення, а і про регуляцію міжклітинних взаємодій у фізіологічних і патологічних умовах [3].

Інфламасома – мультимірний цитозольний білковий комплекс, збірка якого запускається

під дією різних внутрішніх і зовнішніх факторів. Інфламасоми вважаються задіяними в розвитку різних захворювань запального генезу, у тому числі і ХОЗЛ [4].

Дія сигаретного диму, пилу, бактеріальних токсинів ініціює збірку інфламасоми, що активує каспазу 1 (інтерлейкін-1-перетворюючий фермент), завдяки чому відбувається протеолітична активація прозапальних цитокінів – інтерлейкіну-1 β (ІЛ-1 β) та інтерлейкіну-18 (ІЛ-18). Цей каскад подій спричиняє піроптоз, запальну загибель клітин [5].

Прозапальні цитокіни сімейства ІЛ-1, у тому числі ІЛ-1 β та ІЛ-18, відіграють центральну роль у процесах, опосередковуючих запальний процес бронхолегеневої системи [6]. У пацієнтів з ХОЗЛ на тлі постійно існуючих факторів, що спричиняють клітинне ушкодження, процес збірки інфламасом і активації прозапальних цитокінів набуває стійкого характеру. Хронічна активація інфламасом призводить до підтримання персистуючого системного запалення та аномальної фіброзної відповіді.

Інтерлейкін-18 – прозапальний цитокіни сімейства ІЛ-1, що був уперше зазначений у

© І.Ф. Костюк, А.Я. Меленевич, 2017

1989 році як інтерферон- γ -індукуючий фактор, клонований у 1995 році. Він синтезується багатьма клітинами організму, у тому числі й альвеолярними макрофагами й епітеліальними клітинами дихальних шляхів, у вигляді пробілка і перетворюється на зрілий білок під дією ІЛ-1-конвертуючого ензиму. Існують докази на користь участі цього цитокіна у патогенезі ХОЗЛ, емфіземи легень та легеневого фіброзу [7, 8].

Контроль над ефектами прозапальних цитокінів здійснюють протизапальні цитокіни. Одним із провідних є інтерлейкін-10 (ІЛ-10). Баланс між про- та протизапальними цитокінами є основою регуляції запальної відповіді, що визначає подальший характер перебігу захворювання.

Незважаючи на значний інтерес до вивчення запальної ланки у патогенезі ХОЗЛ у поєднанні з кардіоваскулярною патологією і значну кількість робіт з цього приводу, залишається багато невирішених питань щодо стану системного запалення і впливу цитокінового дисбалансу на стан міокарда.

Мета даної роботи – оцінити роль інтерлейкіну-18 та інтерлейкіну-10 у формуванні структурно-функціональних змін міокарда при хронічному обструктивному захворюванні легень у поєднанні з гіпертонічною хворобою.

Матеріал і методи

У дослідженні взяли участь 100 пацієнтів із ХОЗЛ професійної етіології GOLD 2, групи В (за рекомендаціями GOLD, 2016), що проходили курс обстеження і лікування у терапевтичному відділенні клініки НДІ гігієни праці та професійних захворювань Харківського національного медичного університету. Пацієнти були обстежені в період ремісії, що характеризувався стабільними клінічними і спірографічними показниками. Всі хворі отримували стандартну базову терапію відповідно до стадії захворювання. В основну групу ввійшли 69 пацієнтів з ХОЗЛ у поєднанні з гіпертонічною хворобою (ГХ) II стадії, у групу порівняння – 31 пацієнт із ХОЗЛ, у контрольну групу – 20 практично здорових осіб. Вік пацієнтів варіював від 36 до 68 років. Усі групи були порівнянні за статтю і віком. Від кожного учасника отримано письмову згоду на участь у дослідженні.

Всім хворим проведено загальноклінічне і лабораторне обстеження, шестихвилинний тест з ходьбою (6-ХТзХ), аналіз ступеня задишки за шкалою G. Borg до та після 6-ХТзХ, пульсоксиметрію, дослідження функції зовнішнього дихання, електрокардіографію, ехокардіографію (ЕхоКГ) та рентгенографію органів грудної клітки. Вміст ІЛ-18 та ІЛ-10 у периферичній крові визначали методом імуноферментного аналізу, використовуючи тест-системи «Bender MedSystems, GmbH» (Австрія).

ЕхоКГ проводили на ультразвуковому апараті RADMIR (Ultima PA). Досліджували такі гемодинамічні показники: розмір лівого передсердя (ЛП), товщину міжшлуночкової перегородки у діастолу (МШПд), товщину задньої стінки лівого шлуночка у діастолу (ЗСд), кінцеві діастолічний (КДРлш) та систолічний (КСРлш) розміри лівого шлуночка, кінцеві діастолічний (КДОлш) та систолічний (КСОлш) об'єми лівого шлуночка, індекс маси міокарда лівого шлуночка (ІММлш), розмір правого передсердя (ПП), діаметр порожнини правого шлуночка (ПШ), товщину стінки ПШ, діаметр стовбура легеневої артерії (ДСЛА), середній тиск у легеневій артерії (СТЛА). Типи геометрії лівого шлуночка (ЛШ) оцінювали відповідно до класифікації А. Ganau за співвідношенням ІММ та індексу відносної товщини стінок ЛШ (ІВТС): 1) нормальна геометрія ЛШ: ІММ < N; ІВТС < 0,42; 2) концентричне ремоделювання ЛШ: ІММ < N; ІВТС > 0,42; 3) концентрична гіпертрофія ЛШ: ІММ > N; ІВТС > 0,42; 4) ексцентрична гіпертрофія ЛШ: ІММ > N; ІВТС < 0,42. ІВТС розраховували за формулою $ІВТС = (МШПд + ЗСд) / КДРлш$. Згідно з європейськими рекомендаціями щодо ведення хворих із артеріальною гіпертензією 2013 року, перевищення ІММ понад 115 г/м^2 для чоловіків і понад 95 г/м^2 для жінок за даними ультразвукового обстеження є критерієм субклінічного ураження серця та наявності високого ризику серцево-судинних ускладнень [9].

Статистичну обробку отриманих даних проводили за допомогою пакета програм STATISTICA 8.0 непараметричними методами статистики. Дані описової статистики подано у вигляді середнього арифметичного та стандартного відхилення ($M \pm SD$) або медіани та

міжквартильного розмаху (Me (LQ; UQ)) залежно від розподілу ознаки. Якісні показники подано у вигляді абсолютних значень і відсотків. Вірогідність відмінностей у незалежних групах оцінювали за допомогою U-критерію Манна–Уїтні. Кореляційний аналіз виконували за допомогою критерію Спірмена. Всі статистичні тести були двобічними, відмінності вважали значущими за $p < 0,05$.

Результати та їх обговорення

Рівні ІЛ-18 у усіх досліджуваних хворих були вірогідно підвищеними в порівнянні з такими у практично здорових осіб, що свідчить про підтримання персистуючого системного запалення (табл. 1). У хворих на ХОЗЛ у

цесів запалення, відновленням балансу про-і протизапальних цитокінів та пригніченням надмірного вироблення прозапальних цитокінів, у тому числі й цитокінів сімейства ІЛ-1, до якого належить ІЛ-18. Рівень ІЛ-10 у пацієнтів основної групи був вірогідно підвищеним у порівнянні з таким у групах контролю та порівняння. Рівень ІЛ-10 у групі порівняння мав тенденцію до зростання відносно контролю. Отримані результати свідчать про переважання процесів системного запалення при поєднанні ХОЗЛ із ГХ.

При об'єктивному обстеженні було виявлено вірогідне зростання індексу маси тіла (ІМТ), окружності талії (ОТ) та окружності

Таблиця 1. Рівні ІЛ-18 і ІЛ-10 у обстежених хворих, пг/мл

Показник	Контрольна група (n=20)	Група хворих на ХОЗЛ	
		з ГХ (n=69)	без супутньої патології (n=31)
ІЛ-18	207,22 (195,29; 272,74)	2641,28 (2171,34; 3550,16)**	1821,52 (1607,73; 1968,90)*
ІЛ-10	47,10 (44,00; 49,18)	77,93 (55,27; 112,34)**	53,63 (35,30; 88,01)

Примітка. Різниця статистично значуща ($p < 0,05$) відносно показників: * групи контролю; # групи порівняння.

поєднанні з ГХ достовірно збільшився рівень ІЛ-18 відносно показника у хворих на ізолюване ХОЗЛ, що підтверджує наявність надмірних імунзапальних процесів із схильністю до безперервного прогресивного перебігу за умови супутньої ГХ на тлі ХОЗЛ. Фізіологічна функція ІЛ-10 пов'язана з регулюванням про-

ті плеча (ОП) у пацієнтів основної групи (табл. 2). Ознаки зниження толерантності до фізичних навантажень на підставі аналізу 6-ХТзХ, а саме: менша пройдена відстань, тенденція до підвищення рівня задишки та схильність до десатурації, мали місце у хворих основної групи.

Таблиця 2. Характеристика обстежених пацієнтів

Показник	Група хворих на ХОЗЛ	
	з ГХ (n=69)	без супутньої патології (n=31)
Чоловіки, абс. (%)	57 (82,61)	22 (70,97)
Жінки, абс. (%)	12 (17,39)	9 (29,03)
Чоловіки / жінки	4,75:1	2,44:1
Пиловий стаж, років	25,36±7,65*	21,00±7,47
ІМТ, кг/м ²	28,36±3,73*	25,45±3,14
ОТ, см	93,39±11,52*	84,52±8,75
ОП, см	32,17±2,35*	30,03±3,66
6-ХТзХ, м	383,41±14,85*	395,68±18,99
Ступінь задишки за шкалою G. Borg, балів		
до 6-ХТзХ	3,04±0,74	2,87±0,67
після 6-ХТзХ	3,86±0,96	3,52±0,85
SpO ₂ , %		
до 6-ХТзХ	97,86±0,62	97,90±0,54
після 6-ХТзХ	93,71±1,65*	94,52±1,59
Десатурація	4,14±1,44*	3,39±1,31

* Різниця статистично значуща ($p < 0,05$) відносно показників групи порівняння.

У дослідженні гемодинаміки виявлено вірогідне ($p < 0,05$) збільшення ЕхоКГ показників у пацієнтів на ХОЗЛ у поєднанні з ГХ відносно таких при ізольованому ХОЗЛ: розміру ЛП – $(40,51 \pm 3,47)$ мм vs. $(37,03 \pm 2,18)$ мм; товщини МШПд – $(1,21 \pm 0,09)$ см vs. $(1,05 \pm 0,08)$ см; КДРлш – $(5,37 \pm 0,44)$ см vs. $(4,82 \pm 0,33)$ см; ЗСд – $(1,13 \pm 0,09)$ см vs. $(1,01 \pm 0,05)$ см; КСРлш – $(3,49 \pm 0,39)$ см vs. $(3,33 \pm 0,25)$ см; КДОлш – $(140,54 \pm 21,70)$ мл vs. $(121,42 \pm 16,91)$ мл; КСОлш – $(51,46 \pm 12,13)$ мл vs. $(45,19 \pm 7,53)$ мл; ІММлш – $(130,77 \pm 23,12)$ г/м² vs. $(96,53 \pm 13,72)$ г/м² та розмір ПП – $(38,07 \pm 4,19)$ мм vs. $(36,19 \pm 4,35)$ мм. Отримані дані підтверджують наявність ознак перевантаження лівих відділів серця у пацієнтів основної групи. Щодо правих відділів серця, визначено тенденцію до зростання товщини стінки ПШ у пацієнтів основної групи до $(5,42 \pm 0,61)$ мм відносно показника групи порівняння – $(5,11 \pm 0,80)$ мм. Діаметр порожнини ПШ у хворих основної групи $[(27,65 \pm 2,37)$ мм] достовірно не відрізнявся від показника хворих групи порівняння – $(27,48 \pm 2,11)$ мм. На користь перевантаження тиском правих відділів серця, що більш яскраво виражено в основній групі, свідчить товщина стінки ПШ > 5 мм, діаметр порожнини ПШ < 30 мм та товщина МШПд $> 1,1$ см.

Нормальна геометрія ЛШ спостерігалась у 4 (5,80 %) осіб основної групи та 11 (35,48 %) осіб групи порівняння, концентричне ремоделювання ЛШ – у 14 (20,29 %) осіб основної групи та 15 (48,39 %) осіб групи порівняння, концентрична гіпертрофія ЛШ – у 35 (50,72 %) осіб основної групи та 3 (9,68 %) осіб групи порівняння, ексцентрична гіпертрофія – у 16 (23,19 %) осіб основної групи та 2 (6,45 %) осіб групи порівняння. Особливості структурно-функціональної перебудови міокарда ЛШ свідчать про зростання несприятливих форм ремоделювання у хворих основної групи.

Для уточнення ролі ІЛ-18 і ІЛ-10 у генезі порушень легенево-серцевої гемодинаміки у хворих на ХОЗЛ був проведений кореляційний аналіз. У хворих основної групи (рисунок, а) виявлено прямі кореляційні зв'язки між рівнем ІЛ-18 та ступенем задишки за шкалою G. Borg після 6-ХТзХ ($r=0,31$; $p < 0,05$), десатурацією ($r=0,41$; $p < 0,05$); рівнем ІЛ-10 та дистанцією, що пройшли хворі у 6-ХТзХ

($r=0,26$; $p < 0,05$), SpO₂ після 6-ХТзХ ($r=0,45$; $p < 0,05$), МШПд ($r=0,27$; $p < 0,05$), ЗСд ($r=0,44$; $p < 0,05$), КДРлш ($r=0,37$; $p < 0,05$), КДОлш ($r=0,30$; $p < 0,05$), ІММлш ($r=0,43$; $p < 0,05$), діаметром порожнини ПШ ($r=0,30$; $p < 0,05$). Зворотня кореляція спостерігалась між вмістом ІЛ-18 та дистанцією, що пройшли хворі у 6-ХТзХ ($r=-0,26$; $p < 0,05$), SpO₂ після 6-ХТзХ ($r=-0,35$; $p < 0,05$), діаметром порожнини ПШ ($r=-0,38$; $p < 0,05$); вмістом ІЛ-10 та ступенем задишки за шкалою G. Borg до 6-ХТзХ ($r=-0,32$; $p < 0,05$), ступенем задишки за шкалою G. Borg після 6-ХТзХ ($r=-0,46$; $p < 0,05$), десатурацією ($r=-0,44$; $p < 0,05$), товщиною стінки ПШ ($r=-0,25$; $p < 0,05$).

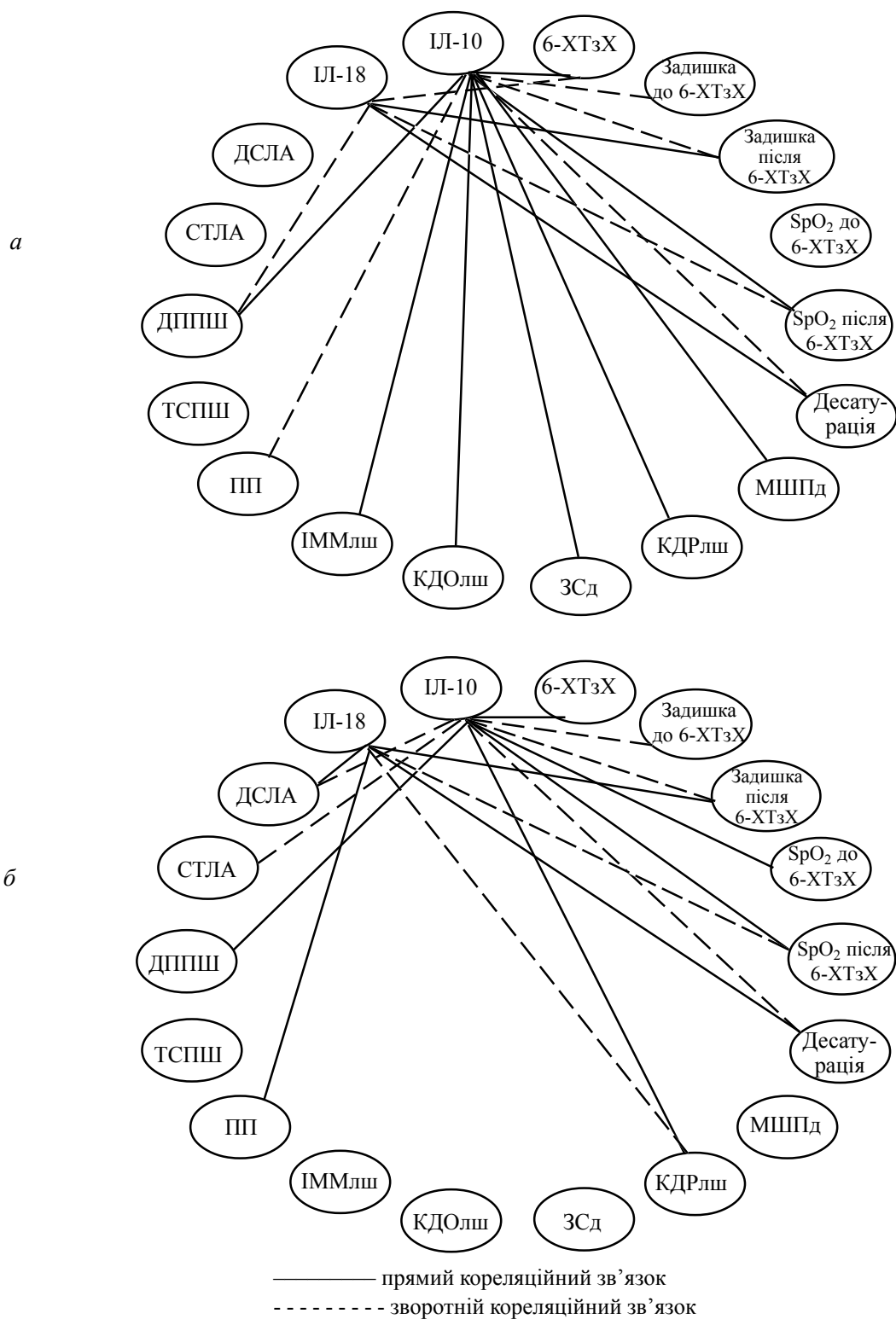
У хворих групи порівняння (рисунок, б) встановлено прямі кореляційні зв'язки між вмістом ІЛ-18 та ступенем задишки за шкалою G. Borg після 6-ХТзХ ($r=0,55$; $p < 0,05$), десатурацією ($r=0,57$; $p < 0,05$), розміром ПП ($r=0,39$; $p < 0,05$), ДСЛА ($r=0,49$; $p < 0,05$); концентрацією ІЛ-10 та дистанцією, що пройшли хворі у 6-ХТзХ ($r=0,59$; $p < 0,05$), SpO₂ до 6-ХТзХ ($r=0,50$; $p < 0,05$), SpO₂ після 6-ХТзХ ($r=0,66$; $p < 0,05$), КДРлш ($r=0,37$; $p < 0,05$). Зворотня кореляція спостерігалась між вмістом ІЛ-18 та SpO₂ після 6-ХТзХ ($r=-0,58$; $p < 0,05$), КДРлш ($r=-0,49$; $p < 0,05$); вмістом ІЛ-10 та ступенем задишки за шкалою G. Borg до 6-ХТзХ ($r=-0,48$; $p < 0,05$), ступенем задишки за шкалою G. Borg після 6-ХТзХ ($r=-0,54$; $p < 0,05$), десатурацією ($r=-0,63$; $p < 0,05$), ДСЛА ($r=-0,38$; $p < 0,05$), СТЛА ($r=-0,40$; $p < 0,05$).

Надмірні рівні ІЛ-18 та ІЛ-10 у системній циркуляції спричинюють небажані структурно-функціональні зміни міокарда у хворих на ХОЗЛ у поєднанні з ГХ із формуванням прогностично несприятливих типів ремоделювання міокарда ЛШ.

Висновки

Виявлено, що стабільний перебіг хронічного обструктивного захворювання легень, особливо у випадку поєднання з гіпертонічною хворобою, супроводжується збільшенням рівнів інтерлейкінів 18 та 10 у периферичній крові, що свідчить про персистування системного запального процесу.

Зміни внутрішньосерцевої гемодинаміки визначаються вже при середньому ступені тяжкості хронічного обструктивного захворювання легень, що дозволяє рекомендувати



Вірогідні кореляційні зв'язки досліджуваних показників у пацієнтів з ХОЗЛ і ГХ (*a*) і ХОЗЛ без супутньої патології (*b*): ДППШ – діаметр порожнини ПШ; ТСПШ – товщина стінки ПШ

ехокардіографію для більш широкого застосування у хворих на хронічне обструктивне захворювання легень починаючи із ранніх стадій захворювання.

Встановлено достовірні кореляційні зв'язки між надмірними рівнями інтерлейкінів 18 і 10 та змінами гемодинамічних показників у пацієнтів із хронічним обструктивним захворюванням легень.

Таким чином, прогресуюче системне запалення можна розглядати як один з можливих

патофізіологічних механізмів, що прямо або опосередковано впливає на розвиток структурно-функціональних змін міокарда.

Перспективою подальших досліджень є поглиблення вивчення особливостей системного запалення у хворих на хронічне обструктивне захворювання легень у поєднанні з гіпертонічною хворобою із подальшим прогнозуванням майбутнього перебігу захворювання і оцінюванням кардіоваскулярних ризиків на підставі аналізу гемодинамічних показників.

Список літератури

1. Prevalence of comorbidities in chronic obstructive pulmonary disease patients / H. Yin, S. Yin, Q. Lin [et al.] // *Medicine*. – 2017. – Vol. 96, № 19. – e6836. – DOI: 10.1097/MD.00000000000006836.
2. Comorbidities and risk of mortality in patients with chronic obstructive pulmonary disease / M. Divo, C. Cote, J. P. de Torres [et al.] // *Am. J. Respir. Crit. Care Med.* – 2012. – Vol. 186, № 2. – P. 155–161. – DOI: 10.1164/rccm.201201-0034OC.
3. *Martinon F.* The inflammasome: a molecular platform triggering activation of inflammatory caspases and processing of proIL- β / F. Martinon, K. Burns, J. Tschopp // *Mol. Cell*. – 2002. – Vol. 10, № 2. – P. 417–426. – DOI: 10.1016/S1097-2765(02)00599-3.
4. *Guo H.* Inflammasomes: mechanism of action, role in disease, and therapeutics / H. Guo, J. B. Callaway, J. P.-Y. Ting // *Nat. Med.* – 2015. – Vol. 21, № 7. – P. 677–687. – DOI: 10.1038/nm.3893.
5. *Miao E. A.* Caspase-1-induced pyroptotic cell death / E. A. Miao, J. V. Rajan, A. Aderem // *Immunol. Rev.* – 2011. – № 243. – P. 206–214. – DOI: 10.1111/j.1600-065X.2011.01044.x.
6. *De Nardo D.* New insights into mechanisms controlling the NLRP3 inflammasome and its role in lung disease / D. De Nardo, C. M. De Nardo, E. Latz // *Am. J. Pathol.* – 2014. – Vol. 184, № 1. – P. 42–54. – DOI: 10.1016/j.ajpath.2013.09.007.
7. IL-18 induces emphysema and airway and vascular remodeling via IFN- γ , IL-17A, and IL-13 / M. J. Kang, J. M. Choi, B. H. Kim [et al.] // *Am. J. Respir. Crit. Care Med.* – 2012. – Vol. 185, № 11. – P. 1205–1217. – DOI: 10.1164/rccm.201108-1545OC.
8. Role of IL-18 in second-hand smoke-induced emphysema / A. Kratzer, J. Salys, C. Nold-Petry [et al.] // *Am. J. Respir. Cell Mol. Biol.* – 2013. – Vol. 48, № 6. – P. 725–732. – DOI: 10.1165/rcmb.2012-0173OC.
9. 2013 ESH/ESC Guidelines for the management of arterial hypertension: the Task Force for the management of arterial hypertension of the European Society of Hypertension (ESH) and of the European Society of Cardiology (ESC) / G. Mancia, R. Fagard, K. Narkiewicz [et al.] // *J. Hypertens.* – 2013. – № 31 (7). – P. 1281–1357. – DOI: 10.1097/01.hjh.0000431740.32696.cc.

И.Ф. Костюк, А.Я. Меленевич

РОЛЬ ИНТЕРЛЕЙКИНА-18 И ИНТЕРЛЕЙКИНА-10 В ФОРМИРОВАНИИ СТРУКТУРНО-ФУНКЦИОНАЛЬНЫХ ИЗМЕНЕНИЙ МИОКАРДА ПРИ ХРОНИЧЕСКОМ ОБСТРУКТИВНОМ ЗАБОЛЕВАНИИ ЛЕГКИХ В СОЧЕТАНИИ С ГИПЕРТОНИЧЕСКОЙ БОЛЕЗНЬЮ

Хроническое обструктивное заболевание легких (ХОЗЛ) часто сочетается с гипертонической болезнью (ГБ) и приводит к поддержанию персистирующего системного воспаления. Проанализированы уровни интерлейкина-18 (ИЛ-18) и интерлейкина-10 (ИЛ-10) в системном кровотоке больных ХОЗЛ в сочетании с ГБ. Обнаружено их достоверное увеличение относительно таковых у практически здоровых и пациентов с изолированным ХОЗЛ. Установлены достоверные корреляционные связи между избыточным содержанием исследуемых цитокинов и показателями гемодинамики, что может свидетельствовать о роли ИЛ-18 и ИЛ-10 в генезе структурно-функциональных изменений миокарда.

Ключевые слова: хроническое обструктивное заболевание легких, гипертоническая болезнь, системное воспаление, интерлейкин-18, интерлейкин-10, эхокардиография.

I.F. Kostyuk, A.Ya. Melenevych

ROLE OF INTERLEUKIN-18 AND INTERLEUKIN-10 IN THE FORMATION OF MYOCARDIAL STRUCTURAL AND FUNCTIONAL CHANGES IN CHRONIC OBSTRUCTIVE PULMONARY DISEASE COMBINED WITH HYPERTENSION

Chronic obstructive pulmonary disease (COPD) is often combined with hypertension and contribute to maintaining persistent systemic inflammation. Levels of interleukin-18 (IL-18) and interleukin-10 (IL-10) in systemic blood flow were analyzed at patients with COPD in combination with hypertension. Their significant increase compared to practically healthy and patients with isolated COPD was revealed. Reliable correlations between excessive content of the studied cytokines and hemodynamic parameters have been established, which may indicate the role of IL-18 and IL-10 in the genesis of structural and functional myocardial changes.

Keywords: *chronic obstructive pulmonary disease, hypertension, systemic inflammation, interleukin-18, interleukin-10, echocardiography.*

Надійшла 04.07.17

Відомості про авторів

Костюк Інна Федорівна – доктор медичних наук, професор кафедри внутрішніх та професійних хвороб Харківського національного медичного університету.

Адреса: Україна, 61022, м. Харків, вул. Трінклера, 6.

Тел.: +38(057)705-07-68.

E-mail: occupdis@gmail.com.

Меленевич Анастасія Ярославівна – асистент кафедри внутрішніх та професійних хвороб Харківського національного медичного університету.

Адреса: Україна, 61162, Харків, пр. Героїв Сталінграду, 136-В, кв. 7.

Тел.: +38(066)235-16-61.

E-mail: melenevych@ukr.net.