

## СТОМАТОЛОГІЯ

УДК 616.314-002-08-031.84

*Е.В. Андреева, Е.Н. Рябоконт**Харьковский национальный медицинский университет***ОЦЕНКА ЭФФЕКТИВНОСТИ ТЕРАПИИ ГЛУБОКОГО КАРИЕСА ЗУБОВ  
С ИСПОЛЬЗОВАНИЕМ РАЗЛИЧНЫХ ЛЕЧЕБНЫХ  
ПРОКЛАДОЧНЫХ МАТЕРИАЛОВ**

Приведены результаты 2-летнего клинического применения лечебной прокладки на основе Na-ацемина при лечении глубокого кариеса зубов. Использование этого препарата привело к нормализации показателей электроодонтометрии уже через 2–6 месяцев после лечения.

**Ключевые слова:** глубокий кариес, лечебная прокладка, Na-ацетин.

Проблема эффективного лечения глубокого кариеса зубов остается актуальной до настоящего времени. При микроскопическом исследовании пульпы зуба с диагнозом глубокий кариес в ней отмечаются воспалительные явления различной интенсивности, клинически еще не проявляющиеся. Поскольку пульпа является тканью с высоким репаративным потенциалом, необходимо стимулировать образование естественного барьера между кариозной полостью и полостью зуба за счет выработки заместительного дентина и усиления минерализации слоя дентина в области дна кариозной полости.

Для достижения этой цели были предложены лечебные прокладки с различными терапевтическими свойствами: противовоспалительным, антисептическим, реминерализующим и одонтотропным действием.

За последние десятилетия использовались лекарственные препараты на основе димексида, этония, костной муки, кальцийсодержащие препараты, лизоцимвитаминная паста, ионообменные смолы, альгипор, сорбенты и биокерамические материалы [1–5]. Наиболее распространены в стоматологической практике лечебные прокладки на основе гидроксида кальция. Однако из-за высокой щелочной

© Е.В. Андреева, Е.Н. Рябоконт, 2014

реакции они могут вызывать вакуольную дистрофию одонтобластов, петрификацию и склеротические изменения в ткани пульпы, а иногда – ее колликвационный некроз [6]. Поэтому поиск эффективных прокладочных материалов для терапии глубокого кариеса остается актуальным.

Нас заинтересовал отечественный препарат «Na-ацетин», обладающий положительными качествами для лечения глубокого кариеса. Na-ацетин (натриевая соль эпсилон-ацетиламинокапроновой кислоты) за счет своего стимулирующего действия на репаративные процессы в костной и покровных тканях и противовоспалительного свойства с успехом применяется как средство, ускоряющее эпителизацию при лечении ран и ожогов, и как средство, способствующее ускорению консолидации костных фрагментов при переломах. Препарат малотоксичен [7]. Пластикостимулирующий эффект Na-ацемина связан с его регулирующим действием на фибробластические процессы, в результате которого происходит восстановление соединительной ткани с параллельным расположением волокон коллагена [8, 9]. Препарат также нормализует местное кровообращение и синтез мукополисахаридов [10, 11].

Таким образом, Na-ацемин обладает свойствами, которые могут быть полезны при лечении глубокого кариеса: противовоспалительным и пластикостимулирующим действием. Поскольку Na-ацемин не обладает антибактериальными свойствами, в состав пасты мы предлагаем ввести этоний, который имеет выраженный антисептический и местноанестезирующий эффект, стимулирует репаративные процессы. Оптимальная концентрация этония для лечения глубокого кариеса (0,25 %) была определена опытным путем Ю.А. Самойловым [12].

В качестве основы мы используем оксид цинка, учитывая наличие у него дезинфицирующего, вяжущего и подсушивающего свойств [13, 14]. Растворителем является дистиллированная вода. Оптимальная концентрация Na-ацемина была определена в серии экспериментов на животных [15].

Целью нашего исследования явилось изучение клинической эффективности лечебной прокладки на основе 1 % Na-ацемина при лечении глубокого кариеса.

**Материал и методы.** Клинические исследования были проведены у 84 пациентов обоего пола в возрасте от 18 до 57 лет и состояли из обследования, лечения и динамического наблюдения 190 зубов с глубоким кариесом.

Использовали общепринятую классификацию кариеса зубов и общепринятые методы обследования. Для оценки функционального состояния пульпы мы пользовались объективным дополнительным методом исследования – электроодонтометрией.

Основную группу составили 127 зубов, в которых на дно кариозной полости накладывали лечебную прокладку на основе Na-ацемина. Контролем служили 63 зуба, в которых в качестве лечебной прокладки использовали препарат «Calxyd» (Spofa dental) на основе гидроксида кальция.

Методика применения лечебной пасты с Na-ацеминотом следующая. После препарирования и медикаментозной обработки кариозной полости проводят ее высушивание с помощью стерильных ватных шариков и струи воздуха. Затем на дно кариозной полости накладывают тонкий слой пасты на основе Na-ацемина, замешанной *ex tempore* на дистиллированной воде в соотношении: на

1 каплю воды – 0,25–0,3 г сложного порошка, состоящего из Na-ацемина, этония и оксида цинка. Материал уплотняют ватным шариком ко дну полости и высушивают струей воздуха. Далее лечение проводится по общепринятой схеме. При приготовлении пасты *ex tempore* мы берем 1 % Na-ацемина, 0,25 % этония, 84,35 % оксида цинка и 14,4 % дистиллированной воды.

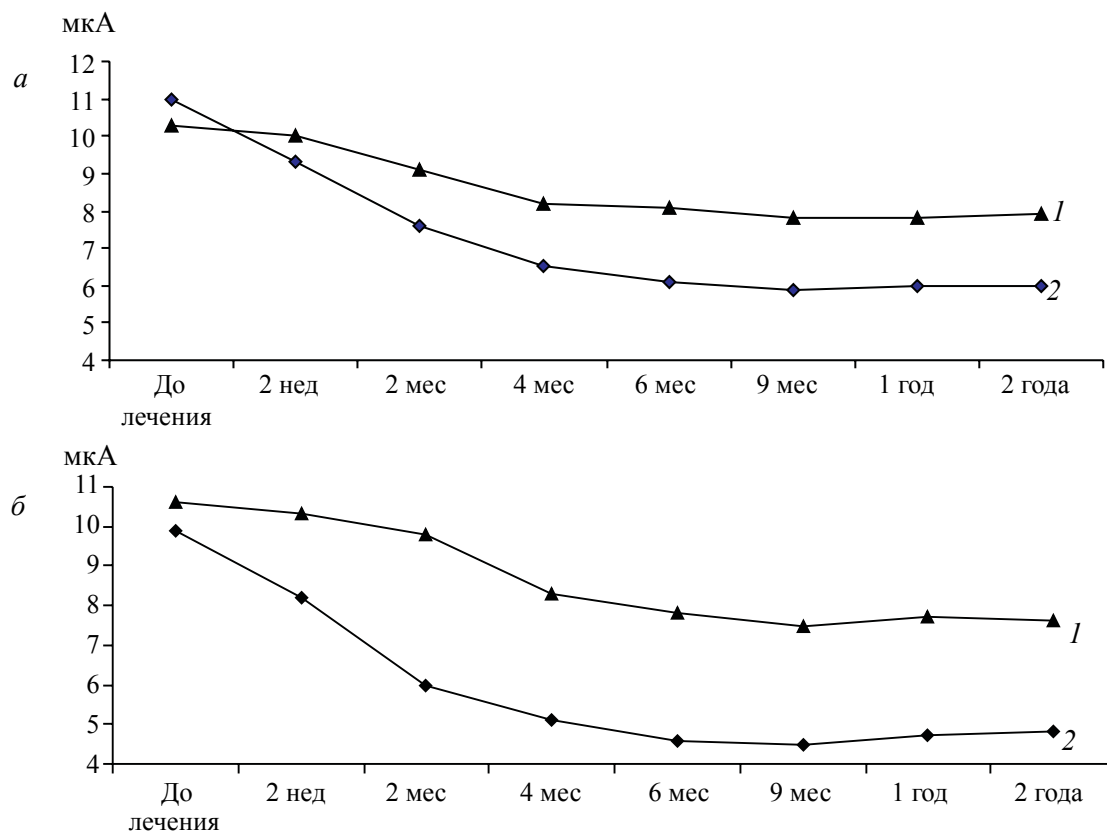
На контрольные осмотры пациентов вызывали через 2 недели, 2, 4, 6 и 9 месяцев, 1 и 2 года. Для оценки результатов лечения выявляли жалобы больных, сохранность пломб, проводили перкуторное обследование вылеченных зубов и снимали показатели электроодонтометрии.

**Результаты и их обсуждение.** Сравнив в динамике показатели электроодонтометрии с данными клинических исследований, мы установили лечебный эффект пасты для лечения глубокого кариеса (рисунок).

Проанализировав изменения порогов электровозбудимости пульпы под воздействием лечебной пасты, содержащей Na-ацемин, мы пришли к выводу, что через 2 недели после лечения глубокого кариеса повышался порог электровозбудимости пульпы. Однако эти изменения еще незначительны и разница с начальным фоном статистически недостоверна ( $p > 0,05$ ).

Через 2 месяца после лечения глубокого кариеса уже наблюдалась достоверная разница показателей электровозбудимости пульпы с таковыми до лечения, что указывает на лучший лечебный эффект пасты на основе Na-ацемина по сравнению с «Calxyd» ( $p < 0,001$ ). Через 4 месяца после лечения глубокого кариеса при использовании лечебной прокладки с Na-ацеминотом отмечалась окончательная нормализация электровозбудимости пульпы до функциональных показателей (в пределах 2–6 мкА). По нашим наблюдениям, наиболее значительные положительные изменения в пульпе зуба происходят в сроки 2–4–6 месяцев, а показатели электроодонтометрии при последующих контрольных осмотрах значительно не отличаются от таковых в более ранние сроки.

При остром глубоком кариесе нормализация функционального состояния пульпы происходит быстрее, чем при хроническом процессе.



Электровозбудимость пульпы зубов при лечении больных с хроническим (а) и острым (б) глубоким кариесом: 1 – «Calxyd»; 2 – Na-ацемин

При анализе результатов электроодонтометрии зубов, леченных с использованием «Calxyd», не подтвержден факт повышения функционального состояния пульпы до нормы даже спустя 2 года после начала лечения.

Таким образом, в ходе клинических исследований с использованием электроодонтометрии установлены преимущества

лечебной прокладки с Na-ацемином над прокладкой на основе гидроксида кальция. Об этом свидетельствует положительный результат лечения глубокого кариеса с использованием пасты на основе Na-ацемина, полученный в 98,36 % случаев по сравнению с 78,38 % случаев при лечении пастой с гидроксидом кальция.

### Список литературы

1. Курдюмов С. Г. Кальций-фосфатные материалы в стоматологии. Новые результаты / С. Г. Курдюмов // Стоматология для всех. – 2001. – № 1. – С. 8–9.
2. Применение костной муки при лечении глубокого кариеса / А. В. Галюкова, М. Н. Меджидов, Л. И. Ларенцова [и др.] // Стоматология. – 1987. – Т. 66, № 5. – С. 22–23.
3. Ермоленко О. В. Обоснование к применению биокерамических материалов при лечении кариеса и пульпита зубов (клинико-экспериментальное исследование) : автореф. дис. на соискание ученой степени канд. мед. наук. : спец. 14.00.21 «Стоматология» / О. В. Ермоленко. – Волгоград, 2000. – 21 с.
4. Звонникова Л. В. Определение элементного состава дентина зубов обезьян методом микрозондирования при пломбировании глубокой полости различными материалами / Л. В. Звонникова // Стоматология. – 1986. – Т. 65, № 3. – С. 20–22.
5. Юниченко С. В. Применение сорбентов при лечении глубокого кариеса (клинико-экспериментальное исследование) : автореф. дис. на соискание ученой степени канд. мед. наук : спец. 14.00.21 «Стоматология» / С. В. Юниченко. – Полтава, 1992. – 20 с.

6. Комнов Д. В. Сравнительная морфологическая характеристика реакции пульпы на прямое покрытие различными лечебными прокладками / Д. В. Комнов // *Стоматология*. – 1989. – Т. 68, № 2. – С. 4–6.
7. Bertelli A. The anti-inflammatory effects of the aminokapron acid and acetylaminokapron acid / A. Bertelli, M. Prato // *Atti Accad. Med. Lombarda*. – 1962. – V. 17, № 1. – P. 204–208.
8. Flandre O. The effects of aminokapron acid on wound healing / O. Flandre, M. Damon, G. Sekki // *Therapie*. – 1966. – V. 21, № 2. – P. 431–437.
9. Fort V. Action de l'acide acetyl-6-aminohexanoque dans les stades precoces de la reparation des fractures experimentales chez le lapin / V. Fort, J. P. Monnier, G. Antoine // *Memoire original. Revue de patpologie comparee*. – 1968. – № 7. – P. 9–15.
10. Bardi E. The dermatologic and wound healing effects of some aminoacids / E. Bardi // *Riv. Ital. Essenze*. – 1969. – V. 51, № 9. – P. 488.
11. Etude experimentale de l'action de l'acid n-acetyl-amino-6-hexanoque dan la consolidation osseuse / P. Nosny, G. Caron, V. Nosny [et al.] // *J. Chir. (Paris)*. – 1967. – V. 94, № 5. – P. 381–390.
12. Самойлов Ю. А. Лечение глубокого кариеса пастой, состоящей из этония, димексида и аэросила (ЭДА) : автореф. дис. на соискание ученой степени канд. мед. наук : спец. 14.00.21 «Стоматология» / Ю. А. Самойлов. – К., 1986. – 23 с.
13. Левицкий А. П. Остеотропные свойства цинка / А. П. Левицкий // *Вісник стоматології*. – 2002. – № 1. – С. 42–45.
14. Chesters J. The essentiality of zink / J. Chesters // *Biochemist*. – 1996. – V. 18, № 4. – P. 23–26.
15. Андреева Е. В. Влияние некоторых лечебных прокладок на ранние этапы регенерации дентина в условиях эксперимента / Е. В. Андреева // *Медицина сегодня и завтра*. – 2002. – № 3. – С. 23–25.

**О.В. Андреева, Є.М. Рябоконт**

**ОЦІНКА ЕФЕКТИВНОСТІ ТЕРАПІЇ ГЛИБОКОГО КАРІЕСУ ЗУБІВ З ВИКОРИСТАННЯМ РІЗНИХ ЛІКУВАЛЬНИХ ПРОКЛАДКОВИХ МАТЕРІАЛІВ**

Наведено результати 2-річного клінічного застосування лікувальної прокладки на основі Na-ацеміну при лікуванні глибокого карієсу зубів. Використання цього препарату привело до нормалізації показників електроодонтометрії вже через 2–6 місяців після лікування.

**Ключові слова:** глибокий карієс, лікувальна прокладка, Na-ацемін.

**E.V. Andreyev, Ye.N. Ryabokon**

**THE EVALUATING OF EFFECTIVENESS OF TREATMENT OF DEEP CARIES USING A VARIETY OF THERAPEUTIC SEALING MATERIALS**

The results of 2-years-long clinical using of treatment sealing material Na-aceminum in treatment of deep caries are presented. The indices of electroodontometry return to normal after 2–6 month of the cure with this material.

**Key words:** deep caries, treatment sealing materials, Na-aceminum.

*Поступила 30.10.13*