ISSN print 2414-4495, ISSN online 2710-1444, https://msz.knmu.edu.ua, msz.journal@knmu.edu.ua

УДК: 616.994.63-089.844-073.763.5-036.8

РОЗВ'ЯЗАННЯ ДЕЯКИХ КЛЮЧОВИХ КЛІНІЧНИХ ПИТАНЬ НА ЕТАПІ НЕОАД'ЮВАНТНОЇ ПОЛІХІМІОТЕРАПІЇ У ХВОРИХ НА ВТОРИННО-НАБРЯКОВИЙ РАК ГРУДНОЇ ЗАЛОЗИ ЗА ДОПОМОГОЮ МАГНІТНО-РЕЗОНАНСНОЇ ТОМОГРАФІЇ

Білий О.М.[1, 2], Пальчик С.М.[3], Красносельський М.В.[1], Слободянюк О.В.[1, 2]

[1]ДУ «Інститут медичної радіології та онкології ім. С.П. Григор'єва Національної академії медичних наук України», Харків, Україна

[2]Харківський національний університет імені В.Н. Каразіна, Україна

[3]Харківський національний медичний університет, Україна

Актуальність. Контроль регресії пухлини та перифокального набряку за допомогою магнітно-резонансної томографії (МРТ) набуває ключового значення за неоад'ювантної поліхіміотерапії (НПХТ) вторинно-набрякового раку грудної залози (ВНРГЗ), оскільки традиційні методи візуалізації мають низьку надійність для оцінки відповіді на лікування.

Мета. Дослідити ефективність магнітно-резонансної томографії у розв'язанні ключових клінічних питань на етапі неоад'ювантної поліхіміотерапії у хворих на вторинно-набряковий рак грудної залози для своєчасного коригування тактики лікування та прогнозування відповіді на терапію.

Матеріали та методи. Обстежено 36 пацієнток з ВНРГЗ стадії T4bN0–3M0. Використано МРТ до лікування та після НПХТ для оцінки регресії пухлини та перифокального набряку. Статистичний аналіз даних виконували за допомогою Statistica 14.0 (TIBCO Software Inc., США) з використанням непараметричних методів для малих вибірок. Дані представлено у вигляді Me (медіана). Результати порівнювали між групами за допомогою критерію Вілкоксона. Розбіжності вважали статистично значущими за $p<0,05$.

Етика дослідження. Дослідження проведено відповідно до етичних стандартів Гельсінської декларації Всесвітньої медичної асоціації (1964–2024), директиви Європейського товариства 86/609 про участь людей у медико-біологічних дослідженнях, а також наказу Міністерства охорони здоров'я України № 690 від 23.09.2009. Учасники дослідження надали інформовану згоду.

Результати. Зменшення зони набряку за даними МРТ після додавання ранселексу до НПХТ достовірно вище, ніж без нього (78,3 % проти 67,7 %; $p<0,05$). Регресія первинної пухлини у групі з ранселексом також була значно вищою (69,2 % проти 57,5 %; $p<0,05$). Регресія первинної пухлини статистично значуще переважала у групі комбінованого лікування (69,2 % проти 57,5 %; $p<0,05$). МРТ із динамічним контрастним підсиленням було ефективним щодо виявлення резидуальної пухлинної тканини після проведення НПХТ: чутливість методу становила 92,8 %, специфічність – 82,0 %, загальна точність – 85,6 %.

Висновки. Підтверджена доцільність використання МРТ як ефективного інструменту для контролю регресії пухлини та набряку навколишніх тканин у хворих на ВНРГЗ під час НПХТ та для хірургічного планування. Це дозволяє своєчасно коригувати схеми лікування та підвищувати ймовірність відповіді на лікування.

Ключові слова: *онкологія, МРТ, регресія пухлини, перифокальний набряк.*

Відповідальний автор: Білий О.М.
✉ 82, вул. Григорія Сковороди, м. Харків, 61024, Україна.
E-mail: abely@ukr.net

Corresponding author: Bilyi O.M.
✉ 82, Hryhoriia Skovorody str., Kharkiv, 61024, Ukraine.
E-mail: abely@ukr.net

© Білий О.М., Пальчик С.М., Красносельський М.В., Слободянюк О.В., 2025

CC BY-NC-SA

© Bilyi O.M., Palchyk S.M., Krasnoselskyi M.V., Slobodianiuk O.V., 2025

ISSN print 2414-4495, ISSN online 2710-1444, https://msz.knmu.edu.ua, msz.journal@knmu.edu.ua

Цитуйте українською: Білий ОМ, Пальчик СМ, Красносельський МВ, Слободянюк ОВ. Розв'язання деяких ключових клінічних питань на етапі неоад'ювантної поліхіміотерапії у хворих на вторинно-набряковий рак грудної залози за допомогою магнітно-резонансної томографії. Медицина сьогодні і завтра. 2025;94(3):9с. In press. https://doi.org/10.35339/msz.2025.94.3.bps.

Cite in English: Bilyi OM, Palchyk SM, Krasnoselskyi MV, Slobodianiuk OV. Addressing key clinical issues during neoadjuvant polychemotherapy in patients with secondary-edematous breast cancer using magnetic resonance imaging. Medicine Today and Tomorrow. 2025;94(3):9p. In press. https://doi.org/10.35339/msz.2025.94.3.bps [In Ukrainian].

Вступ

Далекосяжна мета неоад'ювантної поліхіміотерапії (НПХТ) – досягнення максимальної регресії пухлини, а найкраще – патологічної повної відповіді (pCR, pathological Complete Response). Нові дані свідчать про те, що індукція pCR значно підвищує прогноз сприятливого довготривалого виживання. Контроль регресії пухлини за допомогою інструментальних методів дає можливість своєчасно змінювати тактику неоад'ювантного лікування, особливо це стосується вторинно-набрякового раку грудної залози (ВНРГЗ), тому що треба оцінювати не тільки лінійні розміри первинної пухлини, а й вираженість запально-набрякового компонента навколо пухлини на тлі НПХТ [1].

З новими ефективними схемами терапії, навіть великі місцево-поширені пухлини можна лікувати для досягнення pCR або мінімальних залишків захворювання та набряку [2]. Тому ще одна важлива роль візуалізації при магнітно-резонансній томографії (МРТ) полягає в прогнозуванні залишкової хвороби після НПХТ для подальшого хірургічного планування. Дослідження свідчать, що при констатуванні максимальної регресії після НПХТ (це або вихід на плато максимальної регресії, або pCR) констатують значне зниження показників локорегіональних або іпсилатеральних рецидивів навіть при ВНРГЗ [3].

Фактори, що передбачають ранні рецидиви включають залишковий патологічний розмір пухлини >2 см, мультифокальну пухлину, відсутність регресії паратуморального набряку та лімфосудинну дисемінацію [4].

Поточні методи оцінки реакції на лікування включають клінічні обстеження (пальпація), сонографія, мамографія, МРТ, та молекулярні дослідження маркерів агресивності пухлини, ангіогенезу, та маркерів запалення [5]. Надійність традиційних методів (фізичний огляд, мамографія та ультрасонографія) є сумнівною за даними практично всіх авторів, тому МРТ все частіше використовується для оцінки відповіді на НПХТ у хворих на рак грудної залози (РГЗ) [6].

При ВНРГЗ важливо оцінювати динаміку не лише солідного компонента первинної пухлини, стану регіонарних лімфовузлів, а й одночасно перифокального набряку, як відображення ступеня вираженості супутнього запального компонента («дзеркало агресивності» пухлини) і бар'єру для проникнення хіміопрепаратів у пухлину [7].

Метою дослідження було визначення ефективності магнітно-резонансної томографії у контролі динаміки первинної пухлини та перифокального набряку у хворих на вторинно-набряковий рак грудної залози під час неоад'ювантної поліхіміотерапії для своєчасного коригування тактики лікування та прогнозування відповіді на терапію.

Матеріали та методи

У дослідженні брали участь 36 пацієнтів, хворих на ВНРГЗ стадії T4bN0–3M0 віком від 34 до 71 року (медіана 53,1), які були проліковані в ДУ «Інститут медичної радіології та онкології ім. С.П. Григор'єва НАМН України». МРТ була виконана всім цим хворим до лікування та при виході на плато регресії за даними УЗД-контролю на тлі НПХТ. У пацієнтів з високою агресивністю було проведено від 6 до 8 циклів НПХТ за схемою: паклітаксел 80 мг/м^2 на 1, 8, 15 день, карбоплатин AUC (Area Under

ISSN print 2414-4495, ISSN online 2710-1444, https://msz.knmu.edu.ua, msz.journal@knmu.edu.ua

the Curve, площа під кривою) [1,5–2] мг/м^2 на 1, 8, 15 день внутрішньовенно 4 цикли (12 введень). Хворим з низькою агресивністю – за схемою FAC-50: фторурацил 500 мг/м^2, доксорубіцин 40 мг/м^2, ендоксан 600 мг/м^2 протягом 1 дня внутрішньовенно крапельно від 4 до 8 циклів. Протизапальну терапію терміном на 2 місяці з інгібітором ЦОГ-2 ранселексом було проведено 26 пацієнткам, що склали основну групу. До групи порівняння увійшло 10 хворих, які не отримували ранселекс. При аналізі було установлено, що групи обстежених хворих за віком, загальним станом, стадією захворювання та ін. були подібні.

Усім хворим виконували динамічну контрастну магнітно-резонансну томографію (Dynamic Contrast-Enhanced Magnetic Resonance Imaging, DCE-MRI), що відповідає сучасним міжнародним стандартам візуалізації при раку грудної залози згідно з рекомендаціями Американського коледжу радіології (American College of Radiology, ACR) та Європейського товариства візуалізації молочної залози (European Society of Breast Imaging, EUSOBI).

Кінетику посилення оцінювали за допомогою 3-х різних особливостей: фаза вимивання, максимальне посилення та фаза змиву.

Статистичний аналіз даних виконували за допомогою пакета статистичних програм Statistica 14.0 (TIBCO Software Inc., США) з використанням непараметричних методів для малих вибірок, дані представлено у вигляді Me – медіана. Результати порівнювали між групами за допомогою критерію Вілкоксона. Розбіжності вважали статистично значущими за $p<0,05$.

Етика дослідження

Дослідження проведено відповідно до етичних стандартів Гельсінської декларації Всесвітньої медичної асоціації про етичні принципи проведення наукових медичних досліджень за участю людини (1964–2024), директиви Європейського товариства 86/609 про участь людей у медико-біологічних дослідженнях, а також наказу Міністерства охорони здоров'я України № 690 від 23.09.2009. Письмова інформована згода на участь у дослідженні була отримана від усіх учасників після надання їм зрозумілої, повної та доступної інформації про мету, дизайн і методологію дослідження, його потенційні ризики, очікувані переваги, можливі альтернативи та добровільність участі.

Результати

Первинні пухлини у хворих на ВНРГЗ характеризуються не лише солідним компонентом, а й зоною перифокального набряку, який грає важливу роль в проникненні хіміопрепаратів в пухлину, тобто впливає на фармакокінетику цих препаратів. Чим він менший, тим більший кліренс препаратів. Також за ступенем та розмірами перифокального набряку, який є відображенням супутнього запального компонента за цієї форми захворювання, можна побічно судити про поточний ступінь агресивності пухлини. Динаміка інтенсивності та розповсюдженості набряку тканин дуже чітко відображається на МРТ, оскільки гідрофільність – один з основних компонентів формування зображення при цьому дослідженні. Дані динаміки перифокального набряку в динаміці НПХТ представлені в *таблиці 1*.

Таблиця 1.Оцінка набряку навколишніх тканин у хворих на ВНРГЗ в динаміці комплексного лікування з ранселексом та без нього за даними МРТ

Група хворих	Розміри зони набряку навколишніх тканин до лікування, см (медіана)	Регресія зони набряку після закінчення неад'ювантної терапії, % (медіана)
Неоад'ювантна терапія, n = 10	6,3	67,7*
Неоад'ювантна терапія + + ранселекс, n = 26	6,5	78,3*

*Примітки: * – значущість відмінностей між показниками до та після лікування, p<0,05 (критерій Вілкоксона).*

ISSN print 2414-4495, ISSN online 2710-1444, https://msz.knmu.edu.ua, msz.journal@knmu.edu.ua

При МРТ до лікування було відзначено, що дифузне ураження без ефекту маси та висока інтратуморальна інтенсивність сигналу на Т2-зважених МР-зображеннях у 5 хворих (22,2 %) були суттєво пов'язані з хіміорезистентністю. Регресія в цій групі хворих не досягала й 30,0 %.

Масові ураження, що демонструють кінетичну картину вимивання при DCE у 18 хворих (50,0 %) були суттєво пов'язані з високою хіміочутливістю. В цій групі хворих регресія була більш ніж 80,0 %. Подібним чином, під час дослідження потрійних негативних пухлин було відзначено, що ураження неправильної форми та наявність чіткого внутрішньопухлинного некрозу були суттєво пов'язані з поганою регресією при НПХТ у 4 хворих.

Після завершення НПХТ усіх пацієнтів було прооперовано. Дані МРТ зіставлені з патоморфологічною регресією пухлини (*табл. 2*).

Як видно з таблиці 2, регресія первинної пухлини в групі з додаванням ранселексу до неоад'ювантної терапії була ймовірно більша, ніж у групі без додавання останнього (69,2 % проти 57,5 %; $p<0,05$). Крім того, додатково в цій таблиці наведені результати співвідношення даних МРТ та патоморфологічного дослідження рівня регресії пухлини після неоад'ювантного лікування.

Отже, дані таблиць 1 і 2 свідчать про позитивний вплив додавання ранселексу до НПХТ на регресію первинної пухлини та паратуморального набряку тканин грудної залози завдяки пригніченню одного з патогенетичних ланцюгів запального компонента при ВНРГЗ.

Дані щодо корисності фармакокінетичних параметрів DCE-МРТ для прогнозування відповіді НПХТ мають розбіжність за даними різних авторів. Деякі виявили, що вони можуть передбачити остаточну відповідь раніше, ніж вимірювання розміру, а інші – ні. Пояснення цих варіацій у повідомлених даних є багатофакторним: кількість пацієнтів, тип пухлини, хіміотерапевтичний засіб, час подальшої візуалізації МРТ після початку терапії та методи аналізу різнились [8].

Точність МРТ при визначенні залишкових захворювань після завершення НПХТ є високою.

Багато досліджень показали роль МРТ молочної залози як діагностичного інструмента для оцінки ступеня залишкового захворювання після НПХТ [9]. Незважаючи на високу точність порівняно з іншими методами, МРТ може переоцінити або занизити залишковий рівень пухлини. На цю неточну оцінку можуть

Таблиця 2. Регресія первинної пухлини у хворих на ВНРГЗ в динаміці неоад'ювантного лікування в комбінації з ранселексом та без нього за даними МРТ та патоморфологічного дослідження після операції

Група хворих	МРТ			Патоморфологічне дослідження	
	Розміри пухлини до лікування, см (медіана)	Розміри пухлини після лікування, см (медіана)	Регресія пухлини після неоад'ювантної терапії, % (медіана)	Розміри пухлини після лікування, см (медіана)	Співвідношення даних МРТ та патоморфології, %
Неоад'ювантна терапія (n = 10)	3,7	2,4	57,5	2,5	90
Неоад'ювантна терапія + + ранселекс (n = 26)	3,9	1,3*	69,2*	1,1*	95,4

*Примітка. * – значущість відмінностей між показниками до та після лікування, $p < 0,05$ (критерій Вілкоксона).*

ISSN print 2414-4495, ISSN online 2710-1444, https://msz.knmu.edu.ua, msz.journal@knmu.edu.ua

впливати реакція пухлини, хіміотерапевтичний засіб або індуковані НПХТ реактивні зміни в пухлині. Загальна згода полягає в тому, що МРТ є дуже точним для уражень масивного типу, які демонструють чіткі межі пухлини і мають концентричну усадку після терапії [10] (рис. 1).

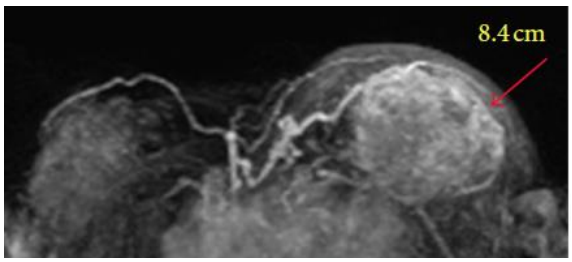

А. Стан до лікування, розмір пухлини 8,4 см, зони набряку – 10,5 см.

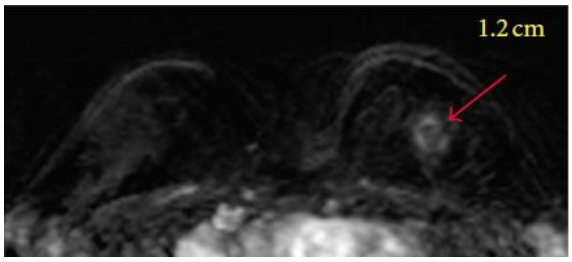

Б. Стан після 4 циклів НПХТ, розмір пухлини 1,2 см, зони набряку – 2,5 см.

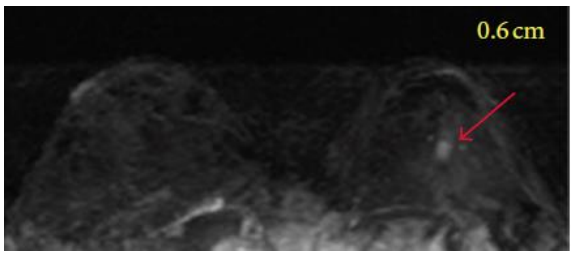

В. Стан після 8 циклів НПХТ, «плато регресії» за даними динамічного УЗД, розмір пухлини 0,6 см, набряк відсутній.

Рис. 1. МРТ хворої В., 49 р. Вторинно-набряковий рак лівої грудної залози.

Примітки: розміри новоутворень на рис. 1 (А–В) позначені англійською мовою – 8,4 см; 1,2 см; та 0,6 см.

Загалом, коли відбувається посилення тканин в межах первинного розташування пухлини після НПХТ, воно вважається залишковим захворюванням незалежно від кінетичної картини DCE.

На точність МРТ впливають молекулярні характеристики раку. HER-2-позитивний рак є більш агресивним і доступна цілеспрямована терапія трастузумабом (герцептин), оскільки цей вид раку, як правило, дуже добре реагує на хіміотерапію, до складу якої входить трастузумаб [11]. Коли лікування є більш ефективним, швидкість досягнення pCR вище, і менше шансів представити розсіяне мінімальне залишкове захворювання, що заважає точності. Тому діагностична точність МРТ після НПХТ була краща при HER-2-позитивному (95,6 %), ніж при HER-2-негативному раку (83,4 %).

МРТ має високий коефіцієнт помилково негативних наслідків у HER-2-негативних пацієнтів. Для HER-2-негативних пацієнтів, які отримували НПХТ з та без бевацизумабу, патологічна відповідь та діагностична ефективність МРТ була порівнянною. В обох групах МРТ мало обмеження щодо виявлення залишкових захворювань, розбитих на дрібні вогнища та розсіяні клітини/скупчення.

Статус гормональних рецепторів (зокрема ER-рецепторів естрогену та PR-рецепторів прогестерону) також впливав на реакцію на хіміотерапію/гормонотерапію і, отже, на точність діагностики МРТ після НПХТ. Загалом гормонально-негативний рак більш агресивний і краще реагував на хіміотерапію (рис. 2), і тому діагностична точність МРТ за гормонально-негативного раку була краща, ніж за гормонально-позитивного (92,8 % проти 78,4 % відповідно).

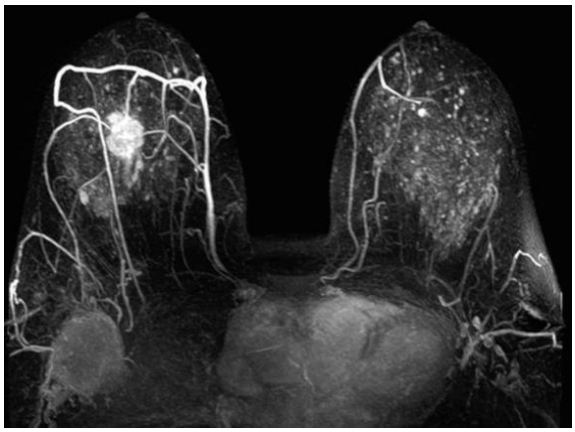

А. Стан до лікування, розмір пухлини 2,8 см, зони набряку 12,5 см, метастатичний конгломерат пахвових лімфатичних вузлів 4,8 см.

ISSN print 2414-4495, ISSN online 2710-1444, https://msz.knmu.edu.ua, msz.journal@knmu.edu.ua

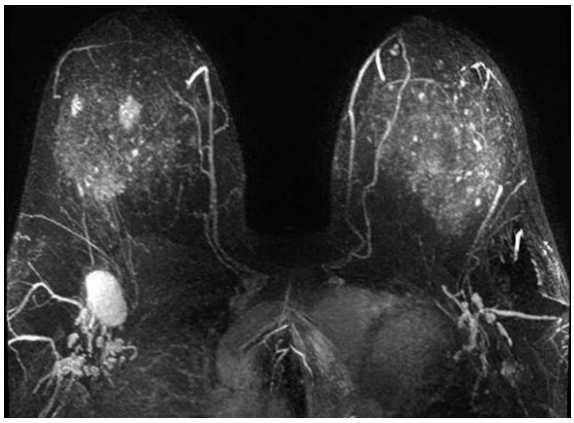

Б. Стан після 4-х циклів НПХТ, розмір пухлини 1,1 см, зони набряку 4,5 см, метастатичний конгломерат пахвових лімфатичних вузлів 3,3 см.

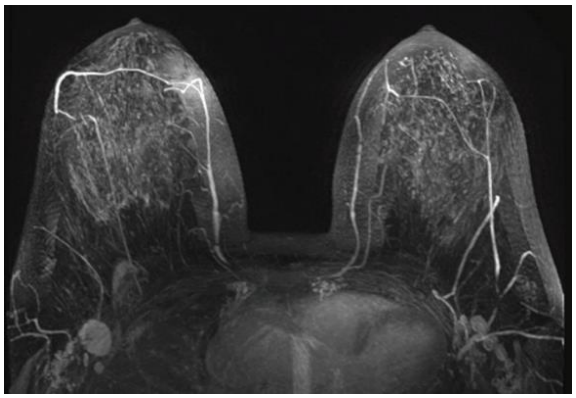

В. Стан після 8-ми циклів НПХТ, «плато регресії» за даними динамічного УЗД, пухлина не візуалізується, набряк відсутній, за даними патоморфологічного дослідження операційного матеріалу pCR (pathologic complete response), пахвовий лімфатичний вузол 2,1 см, патоморфологічно метастаз в один лімфатичний вузол.

Рис. 2. МРТ хворої Н., 56 р. Вторинно-набряковий рак правої грудної залози.

Обговорення результатів

Було показано, що МРТ є більш точним при потрійному негативному або ER-негативному/HER2-позитивному захворюванні, але менш точний при ER-позитивному/HER2-негативному раку молочної залози. Для HER-2-негативних та гормональних рецепторів позитивних видів раку частіше виявлялися залишкові захворювання у вигляді дрібних вогнищ або розсіяних клітин після НПХТ, що призвело до заниження рівня залишкового захворювання на МРТ у 2-х хворих.

Оскільки МРТ, проведений при 1,5 Тл, показав високий хибнонегативний діагноз у вищенаведених випадках, коли залишкова пухлина була представлена у вигляді розсіяного малюнка з безліччю дрібних вогнищ інвазивних ракових клітин, розподілених на великій площі, можна стверджувати, що просторова роздільна здатність із використанням 3,0 Тл може підвищити точність.

Нещодавні дослідження [12] показали, що МРТ молочної залози, зроблена при 3,0 Тл, має ті ж обмеження, що і при 1,5 Тл , для виявлення дрібних та розсіяних скупчень пухлинних клітин після НПХТ. Більш високе поле при 3,0 Тл має гіршу однорідність поля та довший час релаксації T1, що може спричинити зниження сигналу та зменшення контрасту, що призводить до помилково негативного діагнозу. Однак, 3,0 Тл з вищою просторовою роздільною здатністю та відношенням сигнал/шум можуть виявити більш значущі деталі структури порівняно з 1,5 Тл і забезпечити покращену оцінку реакції на НПХТ.

МРТ-вимірюваний розмір пухлини після НПХТ сходився з патологічним розміром після операції у 30 хворих (83,3 %), з них у 6 хворих на МРТ та патологічно встановлено повну регресію пухлини. У 6 хворих було додатково встановлено розсипну картину остаточних вогнищ в ложі первинної пухлини, які було важко інтерпретувати на МРТ. До цієї групи увійшли пацієнти з різними варіантами люмінального В варіанту (часточковим інвазивним раком (2 пацієнти) та 4 пацієнти з протоковим інвазивним раком). Зміни розміру ураження на МРТ зазвичай не виявляються до декількох тижнів після хіміотерапії, це також необхідно враховувати при плануванні дослідження.

Чутливість, специфічність і точність МРТ з динамічним контрастним посиленням в діагностиці ВНРГЗ становили 92,8 %; 82,0 %; та 85,6 % відповідно.

Враховуючи, що підтвердження pCR або мінімальної залишкової хвороби змінило б рекомендації хірургів щодо менш

ISSN print 2414-4495, ISSN online 2710-1444, https://msz.knmu.edu.ua, msz.journal@knmu.edu.ua

агресивної, консервативної хірургії, тематичність МРТ для прогнозування відповіді НПХТ може забезпечити надійну етапну інформацію, яка допоможе у виборі оптимального хірургічного втручання.

Висновки

Оскільки багато пацієнток можуть стати хорошими кандидатами на операцію, яка зберігає молочну залозу, найбільшою роллю МРТ є оцінка ступеня залишкових захворювань та набряку навколишніх тканин після НПХТ для подальшого хірургічного планування.

Під час лікування НПХТ МРТ можна проводити в різний час для оцінки реакції на різні схеми прийому препаратів, і це забезпечує можливості для своєчасного коригування протоколів лікування, з метою поліпшення шансу досягнення pCR, уникаючи зайвої токсичності.

DCE-МРТ з високою просторовою роздільною здатністю та хорошим контрастом тканин є важливим для оцінки зміни розміру пухлини, яка досі залишається найнадійнішим показником відповіді. Чутливість, специфічність і точність МРТ з динамічним контрастним посиленням в діагностиці ВНРГЗ становили 92,8 %; 82,0 %; та 85,6 % відповідно.

Декларації

Конфлікт інтересів відсутній.

Усі автори дали згоду на публікацію статті, на обробку та публікацію їхніх персональних даних.

Автори рукопису заявляють, що під час проведення досліджень, підготовки та редагування цього рукопису вони не використовували жодні інструменти чи сервіси генеративного штучного інтелекту (ШІ) для виконання завдань, перелічених у Таксономії делегування генеративного ШІ (Generative AI Delegation Taxonomy, GAIDeT, 2025). Усі етапи роботи (від розробки дослідницької концепції до фінального редагування) виконувалися авторами особисто.

Внесок авторів

Внесок / Автори	A	B	C	D	E	F
Білий О.М.	+	+		+	+	+
Пальчик С.М.		+	+			+
Красносельський М.В.	+				+	+
Слободянюк О.В.			+	+		+

Примітки: A – концепція;
B – дизайн;
C – збір даних;
D – статистична обробка та інтерпретація даних;
E – написання або критичне редагування статті;
F – схвалення фінальної версії до публікації та згода нести відповідальність за всі аспекти роботи.

Фінансування та подяки

Дослідження було проведено розробки програми комплексного лікування хворих на вторинно-набряковий рак грудної залози з урахуванням ролі запального і набрякового компонентів агресивності пухлинного процесу (НАМН.04.18, № державної реєстрації 0118U003210).

Література

1. Zhang H, Hussin H, Hoh CC, Cheong SH, Lee WK, Yahaya BH. Big data in breast cancer: Towards precision treatment. Digit Health. 2024;10:20552076241293695. DOI: 10.1177/20552076241293695. PMID: 39502482.

2. Aebi S, Karlsson P, Wapnir IL. Locally advanced breast cancer. Breast. 2022;62 Suppl 1(Suppl 1):58-62. DOI: 10.1016/j.breast.2021.12.011. 2021. PMID: 34930650.

ISSN print 2414-4495, ISSN online 2710-1444, https://msz.knmu.edu.ua, msz.journal@knmu.edu.ua

3. Witowski J, Heacock L, Reig B, Kang SK, Lewin A, Pysarenko K, et al. Improving breast cancer diagnostics with deep learning for MRI. Sci Transl Med. 2022;14(664):eabo4802. DOI: 10.1126/scitranslmed.abo4802. PMID: 36170446.

4. Yu X, Xiang J, Zhang Q, Chen S, Tang W, Li X, et al. Triple-negative breast cancer: predictive model of early recurrence based on MRI features. Clin Radiol. 2023;78(11):798-807. DOI: 10.1016/j.crad.2023.07.008. Erratum in: Clin Radiol. 2024;79(4):640. DOI: 10.1016/j.crad.2024.01.001. PMID: 37596179.

5. Szep M, Pintican R, Boca B, Perja A, Duma M, Feier D, et al. Multiparametric MRI Features of Breast Cancer Molecular Subtypes. Medicina (Kaunas). 2022;58(12):1716. DOI: 10.3390/medicina58121716. PMID: 36556918.

6. Wekking D, Porcu M, De Silva P, Saba L, Scartozzi M, Solinas C. Breast MRI: Clinical Indications, Recommendations, and Future Applications in Breast Cancer Diagnosis. Curr Oncol Rep. 2023;25(4):257-67. DOI: 10.1007/s11912-023-01372-x. PMID: 36749493.

7. Wang LC. Skin Changes in Inflammatory Breast Cancer: Role of MRI in Evaluation of Treatment Response. Acad Radiol. 2022;29(5):648-9. DOI: 10.1016/j.acra.2022.01.014. PMID: 35177358.

8. Zeng Q, Xiong F, Liu L, Zhong L, Cai F, Zeng X. Radiomics Based on DCE-MRI for Predicting Response to Neoadjuvant Therapy in Breast Cancer. Acad Radiol. 2023;30 Suppl 2:38-49. DOI: 10.1016/j.acra.2023.04.009. PMID: 37169624.

9. Zhang X, Teng X, Zhang J, Lai Q, Cai J. Enhancing pathological complete response prediction in breast cancer: the role of dynamic characterization of DCE-MRI and its association with tumor heterogeneity. Breast Cancer Res. 2024;26(1):77. DOI: 10.1186/s13058-024-01836-3. PMID: 38745321.

10. Kataoka M. Ultrafast DCE-MRI as a new tool for treatment response prediction in neoadjuvant chemotherapy of breast cancer. Diagn Interv Imaging. 2023;104(12):565-6. DOI: 10.1016/j.diii.2023.08.005. PMID: 37741704.

11. Zheng S, Yang Z, Du G, Zhang Y, Jiang C, Xu T, et al. Discrimination between HER2-overexpressing, -low-expressing, and -zero-expressing statuses in breast cancer using multiparametric MRI-based radiomics. Eur Radiol. 2024;34(9):6132-44. DOI: 10.1007/s00330-024-10641-7. PMID: 38363315.

12. Thompson JL, Wright GP. The role of breast MRI in newly diagnosed breast cancer: An evidence-based review. Am J Surg. 2021;221(3):525-8. DOI: 10.1016/j.amjsurg.2020.12.018. PMID: 33339617.

Bilyi O.M., Palchyk S.M., Krasnoselskyi M.V., Slobodianiuk O.V.

ADDRESSING KEY CLINICAL ISSUES DURING NEOADJUVANT POLYCHEMOTHERAPY IN PATIENTS WITH SECONDARY-EDEMATOUS BREAST CANCER USING MAGNETIC RESONANCE IMAGING

Background. Monitoring tumor regression and perifocal edema using Magnetic Resonance Imaging (MRI) is becoming crucial in NeoAdjuvant Chemotherapy (NAC) for Inflammatory Breast Cancer (IBC), as conventional imaging methods have low reliability for assessing treatment response.

Aim. To investigate the role of MRI in addressing key clinical issues during NAC in patients with IBC. The study aimed to determine the effectiveness of MRI in dynamically assessing the primary tumor and perifocal edema zone, which is essential for adjusting treatment strategies and predicting therapy response.

Materials and Methods. The study included 36 patients with IBC at stage T4bN0–3M0. MRI was performed before treatment and after NAC to evaluate tumor regression and perifocal edema. Statistical analysis was conducted using Statistica 14.0 (TIBCO Software Inc.,

ISSN print 2414-4495, ISSN online 2710-1444, https://msz.knmu.edu.ua, msz.journal@knmu.edu.ua

USA) with non-parametric methods for small samples. Data are presented as Me (median). Results were compared between groups using the Wilcoxon test. Differences were considered statistically significant at $p<0.05$.

Research Ethics. The study was conducted in accordance with the ethical standards of the World Medical Association's Declaration of Helsinki (1964–2024), European Community Directive 86/609 on the participation of humans in biomedical research, and Order No.690 of the Ministry of Health of Ukraine dated September 23, 2009. Informed consent was obtained from all participants.

Results. Reduction of the edema zone on MRI after adding ranselex to NAC was significantly greater than without it (78.3% vs. 67.7%; $p<0.05$). Regression of the primary tumor in the ranselex group was also significantly higher (69.2% vs. 57.5%; $p<0.05$). Primary tumor regression was statistically significantly greater in the combination therapy group (69.2% vs. 57.5%; $p<0.05$). Dynamic contrast-enhanced MRI was effective in detecting residual tumor tissue after NAC, with a sensitivity of 92.8%, specificity of 82.0%, and overall accuracy of 85.6%.

Conclusions. The feasibility of using MRI as an effective tool for monitoring tumor regression and perifocal edema in IBC patients during NAC and for surgical planning has been confirmed. This enables timely adjustment of treatment regimens and increases the likelihood of treatment response.

Keywords: *oncology, MRI, tumor regression, perifocal edema.*

Надійшла до редакції 12.06.2025
Прийнята до опублікування 29.09.2025
Опублікована 30.09.2025

Відомості про авторів

Білий Олександр Миколайович – кандидат медичних наук, доцент кафедри онкології, радіології та радіаційної медицини Харківського національного університету імені В.Н. Каразіна, Україна; лікар-онкохірург, старший науковий співробітник відділення онкологічної хірургії ДУ «Інститут медичної радіології та онкології ім. С.П. Григор'єва НАМН України».

Поштова адреса: 82, вул. Григорія Сковороди, м. Харків, 61024, Україна.
E-mail: abely@ukr.net
ORCID: 0000-0001-6267-0331.

Пальчик Сергій Михайлович – асистент кафедри рентгенології та радіології Харківського національного медичного університету, Україна.

Поштова адреса: ХНМУ, 4, пр. Науки, м. Харків, 61022, Україна.
E-mail: rntgn1895@gmail.com
ORCID: 0000-0002-2551-0539.

Красносельський Микола Віллєнович – доктор медичних наук, професор, директор ДУ «Інститут медичної радіології та онкології імені С.П. Григор'єва НАМН України».

Поштова адреса: 82, вул. Григорія Сковороди, м. Харків, 61024, Україна.
E-mail: medrad20@ukr.net
ORCID: 0000-0001-5329-5533.

Слободянюк Ольга Володимирівна – кандидат медичних наук, доцент кафедри онкології, радіології та радіаційної медицини Харківського національного університету імені В.Н. Каразіна, Україна; лікар-онколог відділення клінічної онкології і гематології ДУ «Інститут медичної радіології та онкології імені С.П. Григор'єва НАМН України».

Поштова адреса: 82, вул. Григорія Сковороди, м. Харків, 61024, Україна.
ORCID: 0000-0002-7644-5941.
E-mail: olgaslobodjanuk@gmail.com